

КЛАССИФИКАЦИЯ И АЛГОРИТМ ДИАГНОСТИКИ И ЛЕЧЕНИЯ ПЕРИПРОТЕЗНОЙ ИНФЕКЦИИ ТАЗОБЕДРЕННОГО СУСТАВА

Т. Винклер¹, А. Трампуш¹, Н. Ренц¹, К. Перка¹, С.А. Божкова²

¹ Центр костно-мышечной хирургии Шарите – университетский медицинский комплекс Берлина, Аугустинербургер Платц, 1, Берлин, Германия, 13353

² ФГБУ «Российский научно-исследовательский институт травматологии и ортопедии им. Р.Р. Вредена» Минздрава России, ул. Ак. Байкова, д. 8, Санкт-Петербург, Россия, 195427

Реферат

Перипротезная инфекция (ППИ) является второй по частоте причиной ревизии эндопротезов тазобедренного сустава. Частота ППИ тазобедренного сустава составляет около 1% после первичных вмешательств и возрастает до 4% и выше после ревизионных операций. Причиной развития данного осложнения в большинстве случаев является интраоперационное инфицирование, реже – гематогенное. Для успешной терапии ППИ необходимы своевременная диагностика и четкая стратегия лечения. На основе анализа научной литературы и собственного опыта лечения ППИ предлагается алгоритм диагностики и лечения данного осложнения.

Большое значение в диагностике ППИ имеет подробно собранный анамнез. Отсутствие повышения С-реактивного белка нельзя рассматривать как критерий исключения, так как в ряде случаев, особенно при хроническом течении инфекции, он может быть в пределах нормальных значений. «Золотым стандартом» диагностики является бактериологическое исследование образцов перипротезных тканей и синовиальной жидкости. Новые методы, такие как ультразвуковая обработка удаленных компонентов эндопротеза, позволили значительно повысить диагностическую значимость бактериологических исследований и в ряде случаев, ранее идентифицируемых как асептическое расшатывание эндопротеза, была диагностирована ППИ. Методы визуализации, такие как МРТ или скинтиграфия, имеют лишь второстепенное значение.

Авторы предлагают классификацию перипротезной инфекции для дальнейшего определения тактики лечения, которая учитывает такие параметры, как зрелость микробной биопленки, стабильность протеза, вид возбудителя и состояние мягких тканей. Стремиться сохранить протез можно только при незрелой биопленке, в большинстве случаев санация инфекции возможна только путем замены эндопротеза. В соответствии с предложенным алгоритмом пациентам назначается одноэтапный или двухэтапный метод лечения с коротким или длинным интервалом. Значимую роль в эффективности терапии отводят активным в отношении биопленки антибиотикам, выбор которых должен осуществляться с учетом результатов бактериологического исследования, желателен междисциплинарный подход в сотрудничестве со специалистами в области антимикробной химиотерапии и микробиологии.

Ключевые слова: эндопротезирование тазобедренного сустава, перипротезная инфекция.

Эпидемиология

Перипротезная инфекция (ППИ) представляет собой одно из наиболее сложных осложнений эндопротезирования, которое, по мнению пациентов, хирургов, клиник и, не в последнюю очередь, органов здравоохранения, длительное время будет находиться в центре внимания [3, 33].

В Германии, согласно последним данным Федерального управления по обеспечению качества (BQS), ежегодно проводится около 23 000 ревизионных эндопротезирований тазобедренных суставов. Во всем мире частота развития инфекционных осложнений составляет около 1% после первичного эндопротезирования, а в случае ревизионного вмешательства

риск возрастает в 4 раза [30]. Однако уровень ППИ может быть существенно выше, поскольку значительная часть инфекций, обусловленных низковирулентными возбудителями (low-grade), у пациентов с нестабильностью эндопротеза или изолированным боковым синдромом до последнего времени ошибочно расценивалась как асептические случаи. В настоящее время применение в ходе выделения и идентификации возбудителей ППИ ультразвуковой обработки удаленных ортопедических имплантатов, увеличенного времени культивирования возбудителей и методов молекулярной диагностики позволяет диагностировать ППИ и при субклиническом течении инфекционного процесса.

Винклер Т., Трампуш А., Ренц Н., Перка К., Божкова С.А. Классификация и алгоритм диагностики и лечения перипротезной инфекции тазобедренного сустава. *Травматология и ортопедия России*. 2016; (1):33-45.

Тобиас Винклер. Аугустинербургер Платц 1, Берлин, Германия, 13353; e-mail: tobias.winkler@charite.de

Рукопись поступила: 25.11.2015; принята в печать: 10.03.2016

С увеличением числа первичных операций эндопротезирования, а, следовательно, и обусловленных инфекцией ревизий, будет возрастать их значимость для экономики здравоохранения. В США в период с 2001 по 2009 г. стоимость лечения пациентов с ППИ выросла с 320 до 566 млн долларов в год. Согласно прогнозам, предполагается дальнейший рост расходов до 1,62 млрд долларов к 2020 г. [4]. В шведском регистре эндопротезирования перипротезная инфекция в качестве причины ревизии стоит на втором месте (14,6%) после нестабильности имплантатов (57,7%) и перед рецидивирующими вывихами. В случае многократных ревизий данный показатель увеличивается до 25,6%. Такие же соотношения отражены в большинстве национальных и международных регистров эндопротезов.

Этиология

Вероятность развития ППИ повышают различные факторы риска и сопутствующие заболевания, такие как ревматоидный артрит, предыдущие операции на тазобедренном суставе, ожирение, нарушение свертываемости крови, дооперационная анемия, сахарный диабет, а также имеющаяся иммуносупрессия [4, 30].

Контаминация поверхности эндопротезов чаще всего происходит во время оперативного вмешательства (около 2/3 случаев) и манифестируется в период от нескольких недель до нескольких лет после операции. В остальных случаях инфицирование эндопротеза происходит путём гематогенного и лимфогенного распространения возбудителей из удаленного от сустава источника инфекции в организме. Такой риск сохраняется пожизненно. Наиболее частыми источниками распространения гематогенных инфекций являются кожные инфекции (рожистое воспаление, целлюлит, диабетическая стопа), инфекции дыхательных путей, периодонта и мочевыводящих путей [6]. Риск гематогенной инфекции при бактериемии высок, например, при бактериемии *Staphylococcus aureus* он составляет 34% [7].

В зависимости от времени манифестации инфекции выделяют 3 типа ППИ. При этом, правильно установив тип инфекции, врач может предположить наиболее вероятного возбудителя. ППИ в течение первых 3 месяцев после первичной имплантации обычно связана с интраоперационной бактериальной колонизацией эндопротеза. Обычно при этом имеет место острый процесс с типичными признаками инфекции: высокая температура, отек и гиперемия в области хирургического вмеша-

тельства, раневое отделяемое. Наиболее частые возбудители – *Staphylococcus aureus*, стрептококки, энтерококки и грамотрицательные бактерии. Хронические (так называемые малосимптомные с субклиническим течением инфекционного процесса) ППИ также возникают в результате колонизации протеза во время операции, однако проявляются отсроченно, через 3–24 месяцев (изредка и позже) после имплантации. Как правило, отсутствуют яркие клинические признаки инфекции. Часто это лишь возрастающие или персистирующие боли, а также рентгенологически установленное раннее расшатывание эндопротеза. Провести различие между септической и асептической (механической) функциональной нестабильностью у таких пациентов часто бывает трудно. Малосимптомные инфекции в основном вызываются низковирулентными микробами, такими как коагулазонегативные стафилококки (например, *Staphylococcus epidermidis*) и *Propionibacterium acnes*. Гематогенные ППИ, возникающие через 2–3 года после первичной имплантации, как правило, манифестируются остро или подостро, часто с дополнительным удалением от сустава инфекционным очагом или с сепсисом (возможно с положительными гемокультурами) [42].

Наиболее частыми возбудителями ППИ являются коагулазонегативные стафилококки (30–43%), затем *Staphylococcus aureus* (12–23%), микробные ассоциации (10–20%), грамотрицательные бактерии (10–17%), стрептококки (9–10%), энтерококки (3–7%), анаэробы (2–4%) и *Candida* sp. (1–3%). В 10–30% случаев культивировать микроорганизмы невозможно [6], что связывают в основном с трудностью культивирования и приемом антибиотиков до взятия проб.

Для выбора хирургической тактики и антимикробной терапии значимой является идентификация трудных для лечения (DTT – Difficult-To-Treat) возбудителей. В настоящее время не существует системных антибиотиков, активных в отношении указанных возбудителей в составе микробной биоплёнки, и поэтому следует выбирать длительный интервал (≥ 6 недель) между saniрующей операцией с удалением эндопротеза и повторной его установкой. К проблемным микробам относят рифампицин-устойчивые стафилококки, фторхинолон-устойчивые грамотрицательные бактерии и грибы *Candida* sp. Энтерококки, ранее также относимые к этой группе, теперь, на основании доклинических данных, доказывающих их восприимчивость к фосфомицину, причисляются к DTT-возбудителям только

условно [28]. Чувствительные к рифампицину метициллин-устойчивые стафилококки в настоящее время также не относят к проблемным возбудителям, поскольку в отношении сформированных ими биоплёнок эффективна комбинированная терапия, включающая, как правило, ванкомицин или даптомицин в сочетании с рифампицином.

Классификация ППИ

Предлагаемая классификация является основой для выбора лечебной тактики, при этом решающим критерием является состояние микробной биоплёнки. Если она незрелая, и, значит, чувствительна к воздействию антибиотиков, то эндопротез может быть сохранён. В случае зрелой биоплёнки бактерии в ее составе будут устойчивы к антимикробной терапии, и, следовательно, эндопротез необходимо заменить.

А. Острая ППИ с незрелой биоплёнкой

- 1) ППИ, появляющиеся в течение первых 4 недель после имплантации эндопротеза;
- 2) гематогенные ППИ с максимальной длительностью симптомов <3 недель.

В. Хроническая ППИ со зрелой биоплёнкой

- 1) ППИ, появляющиеся позже 4 недель после имплантации протеза;
- 2) гематогенные ППИ с длительностью симптомов > 3 недель;
- 3) персистирующие и рецидивирующие ППИ.

Диагностика

Анамнез и клиническая картина. Подробный сбор анамнеза имеет для своевременной диагностики ППИ определяющее значение. Каждый случай с болевым синдромом в области эндопротеза тазобедренного сустава, особенно в течение первых 2–3 лет после имплантации, должен рассматриваться как потенциально инфекционное осложнение вплоть до доказательства обратного [31]. Признаками неблагополучия служат длительное раневое отделяемое, назначение эмпирической антибактериальной терапии или ревизия послеоперационной раны по поводу гематомы в раннем послеоперационном периоде после эндопротезирования. При подозрении на гематогенную ППИ необходим поиск возможных удаленных очагов инфекции, то есть проводится обследование кожных покровов, периодонта, верхних и нижних дыхательных путей, мочевыводящих путей. Существенное значение имеет наличие факторов риска, таких

как иммуносупрессия вследствие заболеваний или приёма медикаментов, ревматические заболевания или предыдущие операции на тазобедренном суставе. Необходимо иметь в виду, что у пациентов с иммуносупрессией картина клинических проявлений инфекционного процесса часто бывает стертой.

Клинико-лабораторное обследование

Лабораторные показатели крови. При ППИ, обусловленной высоковирулентными возбудителями, такие маркеры воспаления, как скорость оседания эритроцитов (СОЭ) и С-реактивный белок (СРБ), обычно бывают повышенными. В случае хронической (малосимптомной) инфекции изменения указанных показателей встречаются реже, и их уровень имеет второстепенное значение [6]. Большую осторожность в отношении возможного развития ППИ должно вызывать повторное повышение СОЭ и СРБ после операции. Кроме того, необходимо помнить о том, что СРБ имеет высокую чувствительность (75%), но малую специфичность [26], так же как чувствительность (75%) и специфичность (70%) СОЭ не позволяют делать надёжные выводы [2]. Если оба показателя отрицательны, то это соответствует высокому отрицательному прогностическому значению, но инфекцию полностью не исключает [40].

Исследование суставного аспирата. Пункцию тазобедренного сустава и получение аспирата относят к стандартной предоперационной диагностике. Однако возбудители часто погружены в биоплёнку (сессильная форма бактерий), которая расположена в костно-эндопротезном пространстве, в результате чего они практически не взаимодействуют с суставной жидкостью [8]. Этим, наряду со свойствами возбудителей (аэробные или анаэробные условия культивирования, скорость роста бактерий), видом взятого у пациента образца (мазок, жидкость, ткань) и предшествующей антибиотикотерапией, объясняется существенный разброс показателей чувствительности бактериологического метода в литературе. Поэтому важным дополнительным исследованием является цитологический анализ суставного аспирата, который должен проводиться всегда. Определяется количество лейкоцитов и процентное содержание нейтрофильных гранулоцитов. Предельные значения для тазобедренного сустава составляют >4200 лейкоцитов/мкл или >80% нейтрофильных гранулоцитов с чувствительностью метода 84% и специфичностью 93% [32].

Пункцию тазобедренного сустава необходимо проводить в стерильных условиях с соблю-

днем строгих правил асептики, выполняя предварительный надрез кожи, чтобы избежать контаминации инструментов и аспирата. После аспирации внутрисуставную жидкость в нативном виде помещают во флаконы для гемокультуры (аэробной и анаэробной) и передают на бактериологическое исследование. Для цитологического анализа аспират отсылается в пробирке с ЭДТА или гепарином. При подозрении на ППИ рекомендуют проводить 14-дневное культивирование образцов, поскольку медленно растущие микробы (*Propionibacterium acnes*) могут быть обнаружены только в конце этого срока [30]. В любом случае при длительном культивировании обнаруживают большее количество возбудителей, и эти результаты для правильной интерпретации требуют комплексного подхода, то есть рост микроорганизма в конце периода культивирования можно считать положительным результатом только в том случае, если имеется еще другой критерий ППИ (табл. 1).

Если имеется подозрение на ППИ, а исследование аспирата дало отрицательный результат, например, при *Punctio sicca*, может быть назначена открытая диагностическая биопсия. Открытая биопсия более надежна, чем исследование аспирата как по чувствительности (82% против 64%), так и по специфичности (98% против 96%) [7]. Группе авторов удалось достичь

чувствительности 88% и специфичности 100% при проведении чрезкожной биопсии костно-эндопротезного пространства пациентам с ППИ, обусловленной *Punctio sicca* [5]. Однако при высокой степени подозрения на ППИ всегда следует оценивать необходимость выполнения дополнительной инвазивной процедуры, особенно в случае, когда пациентам планируют выполнять двухэтапное ревизионное эндопротезирование, и будет возможность исследовать удаленные компоненты эндопротеза.

Исследование интраоперационных образцов тканей. Взятие интраоперационных образцов перипротезных тканей является в настоящее время «золотым стандартом» диагностики ППИ. Для определения приемлемой чувствительности и специфичности необходимо взятие от 3 до 5 образцов тканей [1]. Один и тот же микроорганизм должен быть обнаружен минимум в двух образцах [35]. Исключением является выявление высоковирулентного микроба, например, *Staphylococcus aureus*. В этом случае выделение возбудителя уже из одного образца расценивают как положительный результат бактериологического исследования и, следовательно, учитывают как критерий диагностики ППИ [6]. Использование мазков в соответствии с международными рекомендациями больше не предусматривается в связи с низкой чувствительностью и специфичностью.

Таблица 1

Диагностические критерии перипротезной инфекции области тазобедренного сустава

Метод исследования	Критерий*
Клинический	Свищевой ход, идущий внутрь сустава Гной ¹ в суставе
Гистологический	Перипротезная мембрана инфекционного (II) или смешанного типа (III) по Кренну и Моравицу [16, 24]
Бактериологический	Положительная культура суставного аспирата, интраоперационных образцов ткани ² или жидкости после ультразвуковой обработки удаленных компонентов эндопротеза (≥ 50 КОЕ /мл) ³
Цитологический	В суставном аспирате количество лейкоцитов > 4200 /мкл и/или доля нейтрофильных гранулоцитов $>80\%$ [32] ⁴

* – наличие одного и более критериев свидетельствует о наличии ППИ тазобедренного сустава.

¹ Исключение: псевдогной при парах трения металл/металл.

² Результат считают положительным при выделении в двух образцах и более низковирулентных возбудителей (*Staphylococcus epidermidis*, *Propionibacterium acnes* и др.) или в одном образце и более – высоковирулентных возбудителей (напр. *Staphylococcus aureus*).

³ Для пациентов после лечения антибиотиками и при выделении анаэробов значимым может являться показатель ≤ 50 КОЕ/мл.

⁴ Лейкоцитарные показатели не могут быть интерпретированы в течение 6 недель после операции, при ревматических заболеваниях сустава, перипротезном переломе или смещении. Количество лейкоцитов должно определяться в течение <24 часов после забора материала посредством микроскопии или автоматического счётчика; свернувшиеся пробы обрабатываются 10 мкл гиалуронидазы.

Гистологическое исследование интраоперационных образцов тканей, в частности перипротезной мембраны, не зависит от условий культивирования и свойств бактерий-возбудителей, таким образом, оно отлично дополняет микробиологическую диагностику. Надежным методом является анализ перипротезных мембран согласно консенсусной классификации по Кренну и Моравицу [16, 24]. Он имеет большую чувствительность в сравнении с бактериологическим исследованием интраоперационных образцов тканей и синовиальной жидкости: 95% против 78 и 57%, соответственно [26]. Такая высокая чувствительность была показана не только для парафиновых, но и для замороженных срезов, что может служить экспресс-тестом для дифференцированной диагностики ППИ наряду с количеством лейкоцитов в синовиальной жидкости [37].

Исследование удаленных компонентов эндопротеза. Обработка ультразвуком удаленных компонентов эндопротеза приводит к деструкции, ассоциированной с имплантатом микробной биопленки, и тем самым обеспечивает возможность эффективного бактериологического исследования, что не представляется возможным при анализе аспирата или интраоперационных образцов тканей. Культивирование жидкости после ультразвуковой обработки компонентов эндопротеза дает не только количественную оценку микробной обсемененности, но и демонстрирует повышение чувствительности в сравнении со всеми указанными выше бактериологическими методами [38]. Особенно это касается случаев, когда пациенты получали антибиотики до операции. Внедрение данного метода повысило частоту диагностики ППИ у пациентов с субклиническим течением инфекционного процесса, который ранее расценивали как асептическое расшатывание эндопротеза. Комбинированная интерпретация результатов бактериологического исследования удаленных компонентов эндопротеза с определением класса перипротезной мембраны обеспечивает дальнейшее повышение диагностической значимости [13].

Лучевая диагностика. Рентгенологические изменения при перипротезных инфекциях являются неспецифическими. Очаговый или перипротезный остеолит, вновь возникшая периостальная феморальная реакция или гетеротопическая оссификация могут быть признаками ППИ [25]. При магнитно-резонансной томографии (МРТ) с меньшим воздействием артефактов можно получить точное изображение мягких тканей и жидкостей, но нельзя, например, провести дифференцировку между

асептической кистой и абсцессом. Вторичные феномены, такие как нечеткая граница скопления жидкости, превышение толщины естественных слоёв ткани или незначительное усиление сигнала могут свидетельствовать о возможном инфекционном процессе [23]. Поэтому в целом МРТ при диагностике ППИ имеет второстепенное значение и не должна проводиться в качестве рутинного исследования. Трехфазная сцинтиграфия скелета обеспечивает хорошую визуализацию перипротезного ремоделирования костной ткани. Однако дифференцировка между асептическим и септическим генезом невозможна, как и при МРТ. Выполнение многократных исследований в срок от двух до пяти лет после имплантации протеза приводит к ложноположительным результатам. Дополнительное использование лейкоцитарной сцинтиграфии не даёт достаточной чувствительности и специфичности, в связи с чем данный метод не рекомендуется для диагностики инфекции [12, 21]. ПЭТ/КТ-исследование с фтордезоксиглюкозой (ФДГ) имеет преимущество по сравнению с другими методами лучевой диагностики, поскольку делает возможным более высокое пространственное разрешение зон снимка [21, 36]. ФДГ потребляется нейтрофильными гранулоцитами и макрофагами, однако оба типа клеток имеются как при септической, так и при асептической воспалительной реакции, и, следовательно, достоверная дифференцировка между септическим и асептическим расшатыванием эндопротеза с помощью ФДГ-ПЭТ/КТ невозможна.

Лечение

Успешное лечение ППИ включает комбинацию адекватной хирургической тактики и этиотропной антимикробной терапии, активной в отношении возбудителей данного инфекционного процесса. Наиболее частыми причинами персистирующей и рецидивирующей инфекции являются выбор неверной хирургической тактики и/или нерациональное применение антибиотиков. Как уже упоминалось выше, возбудитель при ППИ присутствует не в планктонной (свободно живущей), а в sessильной форме – в составе биопленки на поверхности имплантата. При этом микробы снижают свой метаболизм, у них замедляется скорость деления, в результате чего бактерии становятся более устойчивыми к антибиотикам и факторам иммунной защиты организма. Если образование биоплёнки достигло определённой стадии, то справиться с инфекцией можно только путём замены инфицированного эндопротеза.

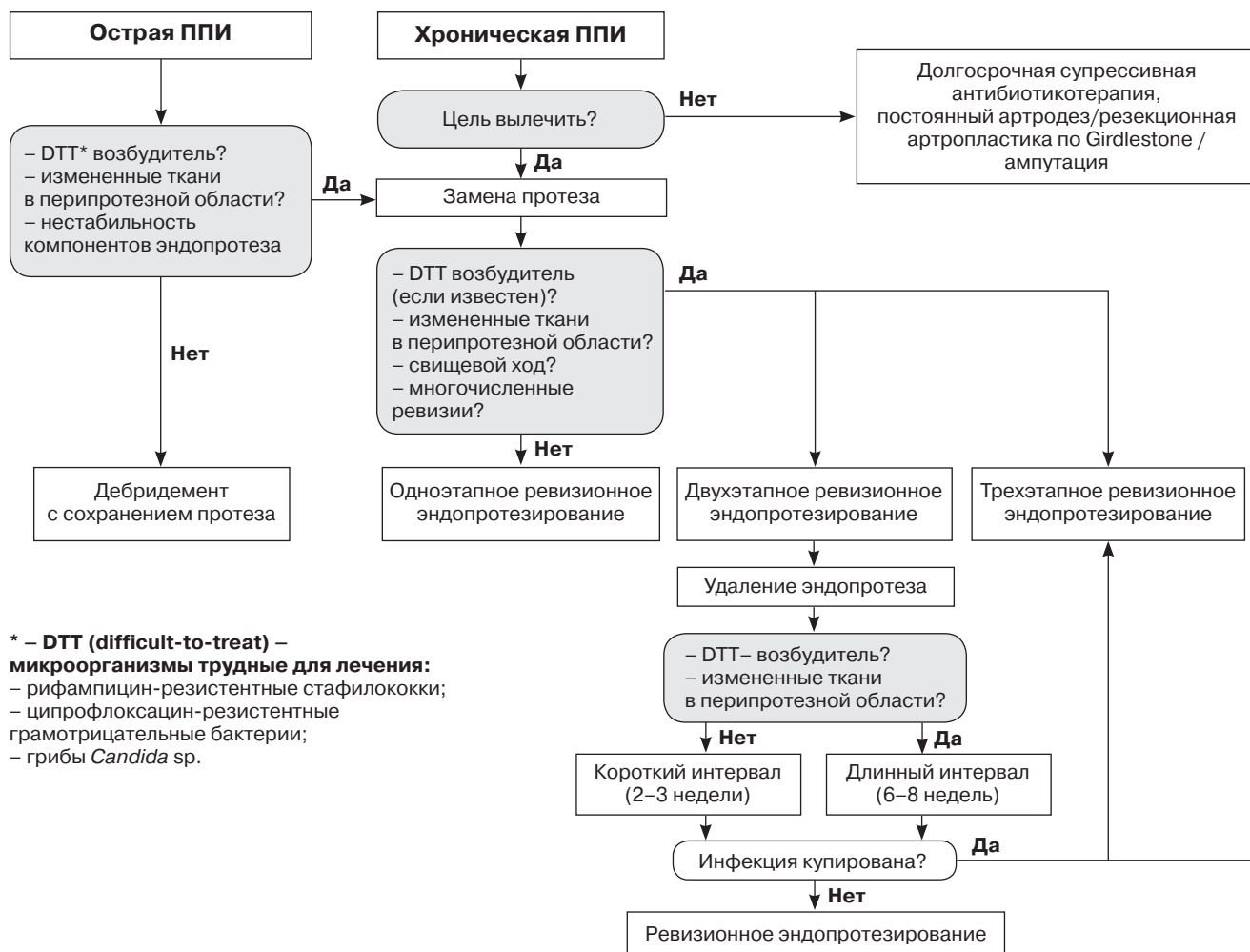
В случае невозможности выполнения хирургического лечения в несколько этапов, могут рассматриваться варианты удаления эндопротеза без его последующей установки, длительной антимикробной супрессивной терапии, а также в экстремальных случаях – ампутация конечности. Алгоритм лечения, основанный на имеющихся данных, представлен на схеме.

Ревизия с сохранением протеза. Удаление некротизированных тканей, промывание инфицированного тазобедренного эндопротеза и его сохранение, с точки зрения представленных выше данных, целесообразны только при раннем инфицировании в течение первых 4 недель после операции и при гематогенных инфекциях с максимальной длительностью симптомов 3 недели [42]. В любом случае для сохранения протеза необходимо наличие следующих критериев: хорошее состояние мягких тканей, стабильный имплантат и отсутствие проблемных ДТТ-возбудителей. Ситуацию следует чётко отличать от малосимптомной инфекции, при которой не следует пытаться сохранить протез.

Наряду с полным удалением всех слоёв омертвевших тканей тазобедренного сустава и промыванием фиксированных компонентов эндопротеза, решающее значение для успеха имеет замена модульных элементов. В случае сохранения протеза рекомендуются пролонгированная на 3 месяца антибиотикотерапия, эффективная в отношении выявленных возбудителей и включающая стартовый курс парентеральных препаратов с последующим переходом на пероральный прием.

Замена эндопротеза. Двухэтапная замена эндопротеза при хронических (малосимптомных) ППИ является стандартным методом лечения [19, 29, 34], который предусматривает удаление эндопротеза с последующим курсом антибактериальной терапии и повторное ревизионное вмешательство для установки нового эндопротеза. Принципиально важным является полное удаление всех компонентов эндопротеза и остатков костного цемента при его наличии. В связи с необходимой радикальностью вмешательства часто выполняют трансферморальный

Алгоритм лечения



* – ДТТ (difficult-to-treat) – микроорганизмы трудные для лечения:
– рифампицин-резистентные стафилококки;
– ципрофлоксацин-резистентные грамотрицательные бактерии;
– грибы *Candida* sp.

доступ и/или феморальную фенестрацию. При проведении санации удаляют (нео)синовиальные оболочки, инфицированные и некротизированные мягкие ткани и части кости, а также перипротезные мембраны. Свищевые ходы заселены бактериями и должны быть также удалены. Взятие образцов (внутриартикулярная жидкость, внутриартикулярная ткань, перипротезные мембраны) для бактериологических и гистологических исследований является обязательным.

Применение цементных спейсеров до настоящего времени остаётся спорным вопросом. Их преимуществами являются возможность локальной антибиотикотерапии, отсутствие необходимости ушивания околоартикулярных мягких тканей и сокращение объёма мёртвого пространства [10]. К недостаткам относят возможность перипротезных переломов и смещения спейсера, часто с выраженными вертлужными дефектами [15]. При проблемных ДТТ-возбудителях в связи с опасностью колонизации следует по возможности избегать применения спейсеров. При применении спейсера необходимо добавлять антибиотики в высокой концентрации.

Второй этап хирургического лечения (повторная имплантация эндопротеза при ППИ, обусловленной ДТТ-возбудителями или при выраженном вовлечении костной ткани) должен производиться после длительного интервала в 6–8 недель с соответствующей антимикробной терапией. Пункцию сустава перед повторной установкой проводить не рекомендуют, так как на фоне антибиотикотерапии она может быть неинформативна, а прерывание приёма антибиотиков нарушает ход терапии [14]. При отсутствии проблемных возбудителей установка эндопротеза может быть выполнена уже через 2–3 недели.

Одноэтапная замена протеза предусматривает комплексную хирургическую обработку с удалением инфицированного эндопротеза и установкой нового. Преимущества для пациента очевидны: однократное вмешательство, менее длительное пребывание в стационаре, а также быстрая мобилизация с нагрузкой сустава. При условии отсутствия проблемных ДТТ-возбудителей и хорошего состояния мягких тканей такой метод позволяет достичь высокой эффективности лечения. Мета-анализ сравнения результатов лечения ППИ тазобедренного сустава с применением одноэтапной и двухэтапной замены эндопротезов показал уровень реинфицирования 13,1% и 10,4% соответственно [18]. Однако в связи с отсутствием рандомизированных исследований качество данных следует считать невысоким. На наш взгляд, основная

проблема одноэтапной замены связана с лишь ограничением возможности предоперационной бактериологической идентификации возбудителя и опасностью выявления дополнительных проблемных ДТТ-микробов на удалённых компонентах эндопротеза.

По-прежнему можно рекомендовать применение костного цемента с антибиотиком при одноэтапной замене [19]. До настоящего времени не ясно, смогут ли современные режимы системных антибиотиков заменить дополнительную локальную терапию. При одноэтапном реэндопротезировании без применения цемента в ряде случаев возможно использование пропитанной антибиотиками аллогенной кости, но для чётких рекомендаций, имеющихся в распоряжении данных недостаточно [41]. В случае двухэтапной замены эндопротеза безцементная установка приводит к такому же результату, как и цементная, поэтому при ацетабулярных и феморальных дефектах для реконструкции может применяться первый из указанных методов [19].

При персистирующей ППИ, вызванной ДТТ-возбудителями, может быть показано трёхэтапное лечение, так как для эффективной эрадикации указанных патогенов основным фактором является дополнительный интервал времени без спейсера.

Вакуумная герметизация в целом должна использоваться при ППИ только в исключительных случаях и только при поверхностных дефектах кожи для улучшения грануляции. Слой губчатого вещества в глубине раны несёт в себе опасность селекции в суставе мультирезистентных штаммов возбудителей.

Удаление протеза без замены. У пациентов с рецидивирующей ППИ, несмотря на проводимое по правильному алгоритму лечение, резекционная пластика по Girdlestone часто оказывается единственным методом, позволяющим контролировать инфекцию. Данная тактика может рассматриваться как метод выбора для пациентов с невысокими функциональными требованиями, например, для лежачих пациентов или колясочников.

Супрессивная терапия. Вопрос о пожизненной антимикробной терапии может ставиться в тех случаях, когда операционный риск делает невозможным дальнейшее вмешательство, и когда при выделении низковирулентного возбудителя маловероятны генерализация инфекции и развитие сепсиса. Такая терапия не приводит к эрадикации инфекции и должна рассматриваться только как супрессивная. При этом в случае прекращения приёма антибиотиков более чем в 80% наблюдений можно ожидать возобновления инфекционной активности [39].

Ампутация. Рецидивирующая перипротезная инфекция, например, при тотальной замене бедренной кости, может служить показанием для экзартикуляции тазобедренного сустава. По данным научной литературы, крайне высокий риск инфекции присутствует при повторном тотальном эндопротезировании бедренной кости [11].

Антимикробная терапия. Новые концепции антимикробной терапии учитывают особенности патогенеза имплантат-ассоциированной инфекции и включают наряду с минимальной подавляющей концентрацией (МИС) такие более значимые показатели, как минимальная подавляющая биопленку эрадикационная концентрация (МВЕС) [9, 19]. Из-за образования микробной биопленки и перехода бактерий в сессильную форму с пониженным метаболизмом в терапии ППИ эффективным может быть только органиченный перечень антибиотиков. В него входит актив-

ный в отношении стафилококков рифампицин, в отношении грамотрицательных бактерий – фторхинолоны (ципрофлоксацин, левофлоксацин, моксифлоксацин) и проявляющий высокую эффективность при энтерококковых инфекциях фосфомицин. Препаратов, высоко активных в отношении биопленок, сформированных патогенами, классифицируемыми как ДТТ-возбудители или штаммами, резистентными к указанным антибиотикам, в настоящее время не существует.

Существенное значение для достижения эффективности лечения ППИ отводится системной антибактериальной терапии. На основе рекомендаций А. Trampuz и W. Zimmerli [39] мы предлагаем схемы выбора препаратов для этиотропной антибактериальной терапии, которые представлены в таблице 2 и учитывают накопленные к настоящему времени новые знания о патогенезе ППИ и воздействии на микробные биопленки.

Таблица 2

Рекомендуемая антибактериальная терапия перипротезной инфекции (адаптирована к РФ)

Микроорганизмы	Антибактериальные препараты ¹ (при доказанной чувствительности)	Дозировка ² и кратность введения (при нормальной функции почек и весе > 50 кг)	Способ введения
Грамположительные аэробные бактерии			
<i>Staphylococcus</i> sp.			
Оксациллин-/Метициллин-чувствительные	Цефазолин или Цефуросим или Амоксициллин/клавуланат ³ или Ампициллин/сульбактам ³	2 г × 3 1,5 г × 4 1,2 г × 3 3,0 г × 3–4	в/в в/в в/в в/в
	+ Рифампицин ⁴	450 мг × 2	п/о
с переходом на:			
	Левифлоксацин или Моксифлоксацин Ко-тримоксазол или Доксициклин	500 мг × 2 400 мг × 1 960 мг × 3 100 мг × 2	п/о п/о п/о п/о
	+ Рифампицин ⁴	450 мг × 2	п/о

* Микроорганизмы трудно поддающиеся лечению.

¹ Общая продолжительность антибиотикотерапии: 12 недель, как правило, 2 недели внутривенно, в последующем – перорально.

² В течение 2-х недель контроль: количества лейкоцитов в крови, уровня С-реактивного белка, уровня креатинина/СКФ, трансаминаз (АСТ, АЛТ). Коррекция дозы в зависимости от ренальной функции, начиная со снижения скорости клубочковой фильтрации (СКФ) < 60 мл/мин, или массы тела (< 50 кг или > 100 кг).

³ Пациентам с анафилактической реакцией I типа (анафилактический шок, отек Квинке) назначают Ванкомицин (1 г × 2, в/в) или Даптомицин (6 мг/кг × 1, в/в), пациентам с аллергическими реакциями на пенициллин других типов (крапивница) назначают Цефазолин (2 г × 3 в/в), а в случаях анаэробной грамположительной флоры – Клиндамицин в дозе 300 мг × 4, п/о. Ампициллин/сульбактам в дозе 1,5 г × 3 в/в эквивалентен Амоксициллину/клавуланату в дозе 1,2 г × 3, в/в.

Продолжение таблицы 2

Микроорганизмы	Антибактериальные препараты ¹ (при доказанной чувствительности)	Дозировка ² и кратность введения (при нормальной функции почек и весе > 50 кг)	Способ введения
Оксациллин-/Метициллин-резистентные	Даптомицин или Ванкомицин ⁵ или Рифампицин ⁴	6 мг/кг × 1 15–20 мг/кг × 2 (max – 4 г/сут) 450 мг × 2	в/в в/в п/о
	с переходом на:		
	Левифлоксацин или Ко-тримоксазол или Доксициклин + Рифампицин ⁴	500 мг × 2 960 мг × 2 100 мг × 2 450 мг × 2	п/о п/о п/о п/о
Рифампицин-резистентные*	Ванкомицин ⁵ или Даптомицин в течение 2-х недель, затем пролонгированная супрессивная терапия (≥1 года), основанная на определении чувствительности (например: Ко-тримоксазол, Доксициклин или Клиндамицин). Дозировки и способ введения см. выше.		
<i>Streptococcus</i> sp.	Бензилпенициллин Ампициллин ³ или Цефтриаксон	5 млн ЕД × 4 2 г × 4 2 г × 1	в/в в/в в/в
	с переходом на: (6–12 месяцев)		
	Амоксициллин или левофлоксацин или моксифлоксацин	1 г × 3 500 мг × 2 400 мг × 1	п/о п/о п/о
<i>Enterococcus</i> sp.			
Пенициллин-чувствительные	Ампициллин ³ или Бензилпенициллин + Гентамицин ⁶ (±) Фосфомицин (в сложных случаях)	2 г × 4 5 млн ЕД × 4 3 мг/кг/сут × 1 4–5 г × 3	в/в в/в в/в в/в
	с переходом на:		
	Амоксициллин	1 г × 3	п/о
Пенициллин-резистентные*	Ванкомицин ⁵ или Даптомицин + Гентамицин ⁶ (±) Фосфомицин	15–20 мг/кг × 2 (max – 4 г/сут) 6 мг/кг × 1 3 мг/кг/сут × 1 4–5 г × 3	в/в в/в в/в в/в
	с переходом на:		
	Линезолид Доксициклин	600 мг × 2 100 мг × 2	п/о п/о
Ванкомицин резистентные (VRE)*	Индивидуально: удаление импланта или пожизненная супрессивная терапия, например, Доксициклин (если микроорганизм чувствителен)		

⁴ Рифампицин рекомендовано назначать после установки нового протеза, сухой ране и после удаления дренажей; у пациентов в возрасте 75 лет и старше, доза снижается до 300 мг × 2 п/о.

⁵ Необходим терапевтический лекарственный мониторинг (ТЛМ) ванкомицина: остаточная концентрация в крови 15–20 мг/мл. Мониторировать уровень ванкомицина необходимо не реже 1 раз в неделю, начиная с 4-го введения препарата. При отсутствии ТЛМ не рекомендуется доза ванкомицина более 1,0 г × 2 р сут.

⁶ Гентамицин назначается только в случае доказанной чувствительности к гентамицину (проконсультируйтесь со специалистами по антимикробной химиотерапии).

Грамотрицательные аэробные бактерии			
Микроорганизмы	Антибактериальные препараты ¹ (при доказанной чувствительности)	Дозировка ² и кратность введения (при нормальной функции почек и весе > 50 кг)	Способ введения
сем. <i>Enterobacteriaceae</i> (<i>E. coli</i> , <i>Klebsiella</i> , <i>Enterobacter</i> etc.)	Цефтриаксон или Ципрофлоксацин	2 г – 4 г × 1 400 600 мг × 2	в/в в/в
	с переходом на:		
	Ципрофлоксацин	750 мг × 2	п/о
сем. <i>Enterobacteriaceae</i> (<i>E. coli</i> , <i>Klebsiella</i> , <i>Enterobacter</i> etc.) продуценты БЛРС	Меропенем или Имипенем/циластатин	1 г × 3 0,5–1 г × 3–4	в/в в/в
	Эртапенем или Цефоперазон/сульбактам	1 г × 1 2–4 г × 2–3	в/в в/в
	± Амикацин или Тобрамицин или гентамицин ⁶	15–20 мг/кг × 1 5 мг/кг/сут × 1 3–5 мг/кг/сут × 1	в/в в/в в/в
	с переходом на:		
	Ципрофлоксацин	750 мг × 2	п/о
Неферментирующие бактерии (<i>Pseudomonas aeruginosa</i> , <i>Acinetobacter</i>)	Меропенем или Имипенем/циластатин	1–2 г × 3 0,5–1 г × 3–4	в/в в/в в/в
	Цефоперазон/сульбактам + Амикацин или Тобрамицин или Гентамицин ⁶	1 г × 3–4 15–20 мг/кг × 1 5 мг/кг/сут × 1 3–5 мг/кг/сут × 1	в/в в/в в/в
	± Фосфомицин	4–5 г × 3	в/в
	с переходом на:		
	Ципрофлоксацин	750 мг × 2	п/о
Фторхинолон-резистентные штаммы*	В зависимости от чувствительности: в/в Меропенем 1–2 г × 3, Имипенем/циластатин 0,5–1 г × 3–4, Полимиксин В 2 мг/кг × 2 (мах – 150 мг/сут), Фосфомицин 5 г × 3, последующая пероральная супрессивная терапия		
Анаэробы			
Грамположительные (<i>Propionibacterium</i> , <i>Peptostreptococcus</i> , <i>Fingoldia magna</i>)	Бензилпенициллин или Цефтриаксон или Ампициллин ³ или Ампициллин/сульбактам ³	5 млн ЕД × 4 2 г × 1 2 г × 4 3 г × 3–4	в/в в/в в/в в/в
	Клиндамицин ³ + Рифампицин ⁴	600 мг × 3 450 мг × 2	п/о
	с переходом на:		
	Амоксициклин или Левофлоксацин или Моксифлоксацин	1 г × 3 500 мг × 2 400 мг × 1	п/о п/о п/о
	Клиндамицин ³ + Рифампицин ⁴	300 мг × 4 450 мг × 2	п/о п/о
Грамотрицательные (<i>Bacteroides</i>)	Амоксициллин/клавуланат ³ или Ампициллин/сульбактам ³	1,2 г × 3 3 г × 3–4	в/в в/в
	с переходом на:		
	Метронидазол	500 мг × 3	п/о

Микроорганизмы	Антибактериальные препараты ¹ (при доказанной чувствительности)	Дозировка ² и кратность введения (при нормальной функции почек и весе > 50 кг)	Способ введения
Грибы <i>Candida</i> sp.			
Флуконазол-чувствительные*	Флуконазол или Каспофунгин	300–450 мг × 1 50 мг × 1 (первый день доза 70 мг)	в/в в/в
	с переходом на:		
	Флуконазол или Вориконазол	450 мг × 1 200 мг × 2	п/о п/о
Флуконазол-резистентные*	Индивидуально (Вориконазол 200 мг × 2, п/о), удаление имплантата или пожизненная супрессия		
Эмпирическая антибактериальная терапия (возбудитель неизвестен)			
Индивидуально в зависимости от риска выделения DDT-штаммов и после консультации со специалистами по антимикробной химиотерапии			

Основой антибактериальной терапии является внутривенное введение в стационаре с последующим переходом на оральный прием бактерицидных антибиотиков с хорошей биодоступностью. При наличии эндопротеза назначать биологически активные в отношении биопленки препараты необходимо всегда. Чтобы избежать развития резистентности, необходимо прерывать терапию в периоды отсутствия имплантата. Рифампицин по этой же причине никогда не должен назначаться в качестве монотерапии. Бактериостатических антибиотиков, таких как клиндамицин и линезолид, при ППИ следует избегать. Еще одной особенностью антибактериальной терапии ППИ является применение высоких доз антибиотиков, что связано с необходимостью создания в очаге инфекции концентраций препаратов, активных не только в отношении планктонных, но и sessильных форм бактерий в составе биопленок. На фоне длительной высокодозной антибактериальной терапии актуальным является также контроль функции печени и/или почек, чтобы своевременно диагностировать развитие нежелательных эффектов.

Заключение

К сожалению, до настоящего времени отсутствуют сравнительные рандомизированные исследования, направленные на анализ эффективности лечения ППИ у большого количества пациентов с применением тех или иных алгоритмов лечения. Во многом это объясняется наличием множества факторов, влияющих на развитие и течение инфекционного процесса. Существенное влияние на исход лечения могут оказывать состояние пациента (сопутствующая патология, вредные привычки и т.д.), характер

возбудителя (вид, резистентность к антибиотикам), оснащенность лечебного учреждения (аппаратура и инструментарий для операционной, лаборатории), квалификация хирурга, клинического микробиолога, специалиста по инфектологии, клинического фармаколога. По нашему мнению, успех лечения данной патологии напрямую зависит от своевременной диагностики ППИ, правильного определения ее типа и идентификации возбудителя, что является определяющим для выбора тактики лечения пациента и назначения эффективной антибактериальной терапии. Таким образом, лечение ППИ является сложной задачей, решение которой требует мультидисциплинарного подхода и дополнительной подготовки врачей, занимающихся диагностикой и лечением данной патологии.

Конфликт интересов: не заявлен.

Литература/References

- Atkins BL, Athanasou N, Deeks JJ, Crook DW, Simpson H, Peto TE et al. Prospective evaluation of criteria for microbiological diagnosis of prosthetic-joint infection at revision arthroplasty. The OSIRIS Collaborative Study Group. *J Clin Microbiol.* 1998; 36(10):2932-2939.
- Berbari E, Mabry T, Tsaras G, Spangehl M, Erwin PJ, Murad MH, et al. Inflammatory blood laboratory levels as markers of prosthetic joint infection: a systematic review and meta-analysis. *J Bone Joint Surg. Am.* 2010; 92(11):2102-2109.
- Bozic KJ, Ries MD. The impact of infection after total hip arthroplasty on hospital and surgeon resource utilization. *J Bone Joint Surg. Am.* 2005; 87(8):1746-1751.
- Bozic KJ, Lau E, Kurtz S, Ong K, Rubash H, Vail TP, et al. Patient-related risk factors for periprosthetic joint infection and postoperative mortality following total hip arthroplasty in Medicare patients. *J Bone Joint Surg. Am.* 2012; 94(9):794-800.
- Corona P, Gil E, Guerra E, Soldado F, Amat C, Flores X, et al. Percutaneous interface biopsy in dry-aspiration cases of chronic periprosthetic joint infections: a technique

- for preoperative isolation of the infecting organism. *Int Orthop*. 2012; 36(6):1281-1286.
6. Corvec S, Portillo ME, Pasticci BM, Borens O, Trampuz A. Epidemiology and new developments in the diagnosis of prosthetic joint infection. *Int J Artif Organs*. 2012; 35(10):923-934.
 7. Fink B, Gebhard A, Fuerst M, Berger I, Schafer P. High diagnostic value of synovial biopsy in periprosthetic joint infection of the hip. *Clin Orthop Relat Res*. 2013; 471(3):956-964.
 8. Frommelt L. [Aspiration of joint fluid for detection of the pathogen in periprosthetic infection]. *Orthopade*. 2008; 37(10):1027-1034; quiz 35-36.
 9. Furustrand Tabin U, Corvec S, Betrisey B, Zimmerli W, Trampuz A. Role of rifampin against *Propionibacterium acnes* biofilm in vitro and in an experimental foreign-body infection model. *Antimicrob Agents Chemother*. 2012; 56(4):1885-1891.
 10. Hsieh PH, Shih CH, Chang YH, Lee MS, Shih HN, Yang WE. Two-stage revision hip arthroplasty for infection: comparison between the interim use of antibiotic-loaded cement beads and a spacer prosthesis. *J Bone Joint Surg. Am*. 2004; 86-A(9):1989-1997.
 11. Hwang JS, Beebe KS, Patterson FR, Benevenia J. Infected total femoral replacements: evaluation of limb loss risk factors. *Orthopedics*. 2011; 34(11):e736-740.
 12. Ivancevic V, Perka C, Hasart O, Sandrock D, Munz DL. Imaging of low-grade bone infection with a technetium-99m labelled monoclonal anti-NCA-90 Fab' fragment in patients with previous joint surgery. *Eur J Nucl Med Molec Imag*. 2002; 29(4):547-551.
 13. Janz V, Wassilew GI, Hasart O, Matziolis G, Tohtz S, Perka C. Evaluation of sonicate fluid cultures in comparison to histological analysis of the periprosthetic membrane for the detection of periprosthetic joint infection. *Int Orthop*. 2013; 37(5):931-936.
 14. Janz V, Bartek B, Wassilew GI, Stuhler M, Perka CF, Winkler T. Validation of synovial aspiration in girdlestone hips for detection of infection persistence in patients undergoing 2-stage revision total hip arthroplasty. *J Arthroplasty*. 2016; 31(3):684-687.
 15. Jung J, Schmid NV, Kelm J, Schmitt E, Anagnostakos K. Complications after spacer implantation in the treatment of hip joint infections. *Int J Med Sci*. 2009; 6(5):265-273.
 16. Krenn V, Morawietz L, Kienapfel H, Ascherl R, Matziolis G, Hassenpflug J, et al. [Revised consensus classification: Histopathological classification of diseases associated with joint endoprostheses]. *Z Rheumatol*. 2013; 72(4):383-392.
 17. Kurtz SM, Lau E, Watson H, Schmier JK, Parvizi J. Economic burden of periprosthetic joint infection in the United States. *J Arthroplasty*. 2012; 27(8 Suppl):61-65 e1.
 18. Lange J, Troelsen A, Thomsen RW, Soballe K. Chronic infections in hip arthroplasties: comparing risk of reinfection following one-stage and two-stage revision: a systematic review and meta-analysis. *Clin Epidemiol*. 2012; 4:57-73.
 19. Langlais F, Kerboull M, Sedel L, Ling RS. The 'French paradox'. *J Bone Joint Surg. Br*. 2003; 85(1):17-20.
 20. Langlais F. Can we improve the results of revision arthroplasty for infected total hip replacement? *J Bone Joint Surg. Br*. 2003; 85(5):637-640.
 21. Love C, Marwin SE, Palestro CJ. Nuclear medicine and the infected joint replacement. *Semin Nucl Med*. 2009; 39(1):66-78.
 22. Maderazo EG, Judson S, Pasternak H. Late infections of total joint prostheses. A review and recommendations for prevention. *Clin Orthop Rel Res*. 1988; (229):131-42.
 23. Miller TT. Imaging of hip arthroplasty. *Eur J Radiol*. 2012; 81(12):3802-3812.
 24. Morawietz L, Classen RA, Schroder JH, Dynybil C, Perka C, Skwara A et al. Proposal for a histopathological consensus classification of the periprosthetic interface membrane. *J Clin Pathol*. 2006; 59(6):591-597.
 25. Mulcahy H, Chew FS. Current concepts of hip arthroplasty for radiologists: part 2, revisions and complications. *AJR Am J Roentgenol*. 2012; 199(3):570-580.
 26. Muller M, Morawietz L, Hasart O, Strube P, Perka C, Tohtz S. Diagnosis of periprosthetic infection following total hip arthroplasty--evaluation of the diagnostic values of pre- and intraoperative parameters and the associated strategy to preoperatively select patients with a high probability of joint infection. *J Orthop Surg Res*. 2008; 3:31.
 27. Murdoch DR, Roberts SA, Fowler Jr VG, Jr., Shah MA, Taylor SL, Morris AJ, et al. Infection of orthopedic prostheses after *Staphylococcus aureus* bacteremia. Clinical infectious diseases: an official publication of the Infectious Diseases Society of America. 2001; 32(4):647-649.
 28. Oliva A, Furustrand Tabin U, Maiolo EM, Jeddari S, Betrisey B, Trampuz A. Activities of fosfomycin and rifampin on planktonic and adherent *Enterococcus faecalis* strains in an experimental foreign-body infection model. *Antimicrob Agents Chemother*. 2014; 58(3):1284-1293.
 29. Parvizi J, Adeli B, Zmistowski B, Restrepo C, Greenwald AS. Management of periprosthetic joint infection: the current knowledge: AAOS exhibit selection. *J Bone Joint Surg. Am*. 2012; 94(14):e104.
 30. Perka C, Haas N. [Periprosthetic infection]. *Der Chirurg; Zeitschrift für alle Gebiete der operativen Medizin*. 2011; 82(3):218-226.
 31. Portillo ME, Salvadó M, Alier A, Sorli L, Martínez S, Horcajada JP et al. Prosthesis failure within two years of implantation is highly predictive for infection. *Clin Orthop Relat Res*. 2013; 471(11):3672-3678.
 32. Schinsky MF, Della Valle CJ, Sporer SM, Paprosky WG. Perioperative testing for joint infection in patients undergoing revision total hip arthroplasty. *J Bone Joint Surg. Am*. 2008; 90(9):1869-1875.
 33. Sculco TP. The economic impact of infected total joint arthroplasty. *Instr. course Lect*. 1993; 42: 349-51.
 34. Senthil S, Munro JT, Pitto RP. Infection in total hip replacement: meta-analysis. *Int Orthop*. 2011; 35(2):253-260.
 35. Spangehl MJ, Masri BA, O'Connell JX, Duncan CP. Prospective analysis of preoperative and intraoperative investigations for the diagnosis of infection at the sites of two hundred and two revision total hip arthroplasties. *J Bone Joint Surg. Am*. 1999; 81(5):672-683.
 36. Strobel K, Stumpe KD. PET/CT in musculoskeletal infection. *Semin Musculoskelet Radiol*. 2007; 11(4):353-364.
 37. Tohtz SW, Muller M, Morawietz L, Winkler T, Perka C. Validity of frozen sections for analysis of periprosthetic loosening membranes. *Clin Orthop Relat Res*. 2010; 468(3):762-768.
 38. Trampuz A, Piper KE, Jacobson MJ, Hanssen AD, Unni KK, Osmon DR, et al. Sonication of removed hip and knee prostheses for diagnosis of infection. *N Engl J Med*. 2007; 357(7):654-663.
 39. Trampuz A, Zimmerli W. Diagnosis and treatment of implant-associated septic arthritis and osteomyelitis. *Curr Infect Dis Rep*. 2008; 10(5):394-403.
 40. Trampuz A, Perka C, Borens O. [Prosthetic joint infection: new developments in diagnosis and treatment]. *Dtsch Med Wochenschr*. 2013; 138(31-32):1571-1573.
 41. Winkler H. Bone grafting and one-stage revision of THR – biological reconstruction and effective antimicrobial treatment using antibiotic impregnated allograft bone. *Hip Int*. 2012; 22 Suppl 8:S62-68.
 42. Zimmerli W, Trampuz A, Ochsner PE. Prosthetic-joint infections. *N Engl J Med*. 2004; 351(16):1645-1654.

СВЕДЕНИЯ ОБ АВТОРАХ:

Винклер Тобиас – д-р мед. наук руководитель научной группы центра регенеративной терапии, Центр Шарите

Трампуш Андре – д-р мед. наук руководитель центра септической хирургии Центра Шарите, научный руководитель лаборатории по изучению биопленок

Ренц Нора – д-р мед. наук руководитель консультативной службы по лечению инфекционных болезней Центра Шарите

Перка Карстен – профессор медицинский директор Центра костно-мышечной хирургии Шарите

Божкова Светлана Анатольевна – канд. мед. наук заведующая научным отделением профилактики и лечения раневой инфекции и отделением клинической фармакологии ФГБУ «Российский НИИ травматологии и ортопедии им.Р.Р. Вредена» Минздрава России

CLASSIFICATION AND ALGORITHM FOR DIAGNOSIS AND TREATMENT OF HIP PERIPROSTHETIC INFECTION

T. Winkler¹, A. Trampuz¹, N. Renz¹, C. Perka¹, S.A. Bozhkova²

¹ Center for Musculoskeletal Surgery, Charité – Universitätsmedizin Berlin, Augustenburger Platz, 1, Berlin, Germany, 13353

² Vreden Russian Research Institute of Traumatology and Orthopedics, ul. Ak. Baykova, 8, St. Petersburg, Russia, 195427

Abstract

Prosthetic joint infection (PJI) is the second common reason for revision surgery of the hip joint prosthesis. The rate of hip PJI is about 1% after primary surgery and it goes up to 4% or higher after revision surgery. In most cases, the main cause of this complication is an intraoperative bacterial contamination, rarer is a haematogenic one. An up-to-date diagnostic approach and clearly defined treatment strategy are required for the successful therapy of PJI. Based on the analysis of the scientific literature and own experience, an algorithm for diagnosis and treatment of this complication is proposed.

A thoroughly obtained case history plays a predominant role in the diagnosis of PJI. Lack of the increased serum C-reactive protein cannot be considered as an exclusion criterion because in some cases, especially chronic infection, it can be within the normal range. Bacteriology lab tests of periprosthetic tissue biopsies and synovial fluid is the gold standard for the diagnosis. Novel methods such as ultrasound debridement of the removed prosthetic components have allowed to substantially increase the diagnostic sensitivity of bacteriology tests. This led to the discovery of PJI in some cases which before that were regarded as aseptic loosening. Visualization methods including MRI and scintigraphy play only a secondary role.

The authors propose the classification of PJI for further determination of the treatment strategy which takes into account parameters such as biofilm maturity, prosthesis stability, the type of pathogen and soft tissue state for the decision on the treatment strategy. While desire to retain the implant is only justified in case of the immature biofilm, in most cases the infection can be cured only after the replacement of endoprosthesis. According to the proposed algorithm, patients undergo one- or two-stage procedure with a short or long interval. Antibiotics that are active against biofilm pathogens play an important role in the efficacy of the therapy. Selection of these antibiotics should be based on the results of bacteriology tests, preferably in collaboration with specialists in infectious diseases and microbiology.

Key words: hip arthroplasty, prosthetic joint infection.

Conflict of interest: none.

INFORMATION ABOUT AUTHORS:

Winkler Tobias – research group leader, Berlin-Brandenburg Center for Regenerative Therapy


Trampuz Andrej – head of the center for septic surgery at the Charité – University Medicine Berlin, Germany; research group leader of the biofilm research laboratory

Renz Nora – head of the infectious diseases consultation service at the Center for septic surgery at Charité – University Medicine Berlin, Germany

Perka Carsten – professor, medical director, Center for Musculoskeletal Surgery, Charité – University Medicine Berlin, Germany

Bozhkova Svetlana A. – the head of the research department of prevention and treatment of wound infection and department of clinical pharmacology, Vreden Russian Research Institute of Traumatology and Orthopedics

 **Cite as:** Winkler T, Trampuz A, Renz N, Perka C, Bozhkova SA. [Classification and algorithm for diagnosis and treatment of hip periprosthetic infection]. *Traumatalogiya i ortopediya Rossii*. 2016; (1): 21-32. [in Russian]

 *Winkler Tobias*. Augustenburger Platz, 1, Berlin, Germany, 13353; e-mail: tobias.winkler@charite.de

 Received: 25.11.2015; Accepted for publication: 10.03.2016